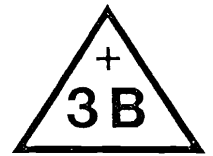


MD-29

330

B 7 B 8 B 14 B 15

MD-29



335

B 29 B 34

TORSO

**with interchangeable male
and female genital organs**

with open part of back

TORSE

**avec organes génitaux masculins
et féminins échangeables**

avec une partie du dos ouverte

lrc Property of:

Learning Resources Center
Bio-Information Center
CREIGHTON UNIVERSITY
28th & Burt Street
Omaha, NE 68178

FEMALE SEXUAL ORGANS

9 rectum
 10 exterior sphincter muscle of rectum
 11 pubic bone
 12 pubic symphysis
 13 labium majora
 14 labium minora
 17 urethra
 18 bladder
 19 ureter
 20 clitoris
 21 vagina
 22 uterus
 23 neck of the womb
 24 fornix
 25 uterine tube
 26 ovary
 27 ovarian vein
 28 fallopian tube
 29 round ligament

MALE SEXUAL ORGANS

9 rectum
 10 exterior sphincter muscle of rectum
 11 pubic bone
 12 pubic symphysis
 13 ureter
 14 bladder
 15 prostate gland
 a prostatic part of urethra
 b urethral crest
 16 spongiose part of urethra
 17 seminal vesicle
 18 vas deferens
 19 scrotum
 19a testis
 20 cremasteric fascia
 21 epididymis
 a head of epididymis
 b tail of epididymis
 22 spermatic cord
 23 testicular artery
 24 corpus cavernosum of penis
 25 corpus spongiosum
 26 penis
 a body
 27 prepuce
 28 glans

ORGANE SEXUEL FEMININ

rectum
 muscle sphincter extérieur du rectum
 os pubis
 symphyse pubienne
 grande lèvre
 petite lèvre, nymphes
 urètre
 vésicule urinaire
 urètre droit
 clitoris
 vagin
 utérus
 col de l'utérus
 orifice externe de l'utérus
 oviducte
 ovaire
 vaisseau ovaire
 ligament ovaire
 ligament rond de l'ovaire

ORGANE SEXUEL MASCULIN

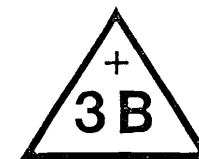
rectum
 muscle sphincter extérieur du rectum
 os pubis
 symphyse pubienne
 urètre droit
 vésicule urinaire
 glande prostatique
 partie prostatique de l'urètre
 crête de l'urètre
 urètre
 vésicule séminale
 canal déférent
 testicule
 extrémité supérieure du testicule
 muscle crémaster du testicule
 épидидyme
 tête de l'épididyme
 queue de l'épididyme
 plexus veineux
 artère testiculaire
 corps caverneux du pénis
 corps spongieux de l'urètre
 pénis
 sac du pénis
 prépuce
 glande du pénis

Model B 35:

Dorsal part

Modèle B 35:

Partie du dos



1	cervical vertebra I (Atlas)	vertèbre cervicale I (Atlas)
2	cervical vertebra II (Axis)	vertèbre cervicale II (Axis)
3	7th cervical vertebra	septième vertèbre cervicale
4	thoracic vertebra I	vertèbre thoracique I
5	thoracic vertebra VII	vertèbre thoracique VII
a	corpus vertebra	corps vertébral
b	processus spinalis	apophyse épineuse de la vertèbre
c	transverse process	apophyse transverse
d	intervertebral disc	disque intervertébral
6	thoracic vertebra XII	vertèbre thoracique XII
7	lumbar vertebra I	vertèbre lombaire I
8	lumbar vertebra V	vertèbre lombaire V
9	os sacrum	sacrum
10	rib	côte
11	pelvis	bassin
12	external intercostal muscle	muscle intercostal externe
13	costal pleura	plèvre costale
14	sympathetic trunk	tronc du grand sympathique
15	spinal marrow	moelle épinière
a	cervical part	partie cervicale
b	thoracic part	partie thoracique
c	lumbar part	partie lombaire
d	cauda equina	queue de cheval
e	terminal filament	filament terminal
	Spinal nerve	nerf spinal
A	8 pairs cervical nerves	8 paires nerfs cervicaux
B	12 pairs thoracic nerves	12 paires nerfs thoraciques
C	5 pairs lumbar nerves	5 paires nerfs lombaires
D	5 pairs sacral nerves	5 paires nerfs sacrés
E	coccygeal nerve	nerf coccygien
16	spinal arachnoid	arachnoïde épurale
17	velamentum cerebri	dure-mère épurale
18	vertebral artery	artère vertébrale
19	intercostal artery and vein	artère et veine intercostales
20	plexus venosus	plexus veineux

Frontal part

Partie frontale



NECK REGION

REGION DU COU

1	hyoid bone	os hyoïde
2	middle thyrohyoid membrane	cartilage thyro-hyoïdien moyen
3	lateral thyrohyoid membrane	cartilage thyro-hyoïdien latéral
4	thyroid cartilage	cartilage thyroïde
5	cricothyroid muscle	muscle crico-thyroïdien
6	thyroid gland	glande thyroïde
7	cartilage ring	cartilage de la trachée
8	membrane between tracheal cartilages	ligament entre les cartilages de la trachée

BREAST COVER

PARTIE DE LA POITRINE

1	sternum	sternum
2	clavicle	clavicule
3	pectoralis muscle	muscle pectoral
4	mammary gland	glande mammaire
5	areola	aréole du mamelon
6	nipple	mamelon
7	intercostal muscle	muscle intercostal
8	costal muscle	cartilage costal
9	ribs	côtes

HEART

CŒUR

9	left ventricle	ventricule gauche
10	aorta	aorte
11	aortic valve	valvule aortique
12	aortic arch	crosse de l'aorte
12a	thoracic aorta	aorte thoracique
12b	abdominal aorta	aorte abdominale
13	left atrium	oreillette gauche
14	left auricle	auricule gauche
15	mitral valve	valvule mitrale
16	right ventricle	ventricule droit du cœur
17	pulmonary artery	artère pulmonaire
18	pulmonary valve	valve sigmoïde de l'artère pulmonaire
19	right atrium	oreillette droite
20	right auricle	auricule droite
21	superior vena cava	veine cave supérieure
22	inferior vena cava	veine cave inférieure
23	tricuspid valve	valve tricuspéidienne
24	pulmonary veins	veine pulmonaire
25	bifurcation of trachea	bifurcation de la trachée
26	right principal bronchus	branche de la trachée droite
27	left principal bronchus	branche de la trachée gauche
28	bronchus	branches bronchiques

RIGHT LUNG

POUMON DROIT

a	right superior lobe	lobe supérieur droit
b	right middle lobe	lobe moyen droit
c	right inferior lobe	lobe inférieur droit

d	LEFT LUNG	POUMON GAUCHE
e	left superior lobe	lobe supérieur gauche
34	left inferior lobe	lobe inférieur gauche
35	oesophagus	gosier
	diaphragm	diaphragme

	ABDOMINAL CAVITY	CAVITE ABDOMINALE
1	spleen	rate
2	right kidney	rein droit
3	cortex of the kidney	cortex rénal
4	malpighian corpuscles	substance blanche
5	interlobular vessels	pointe de la pyramide
6	right renal artery	artère rénale droite
7	left suprarenal gland	glande surrénale gauche
8	left kidney	rein gauche
9	ureter	uretère droite
10	urinary bladder	vessie

LIVER

FOIE

a	right lobe	lobe droit du foie
b	left lobe	lobe gauche du foie
14	quadrate lobe	lobe carré du foie
15	caudate lobe	lobe caudé du foie
16	hepatic artery	artère hépatique
17	portal vein	veine porte
18	bile duct	canal excréteur du foie
19	cystic duct	canal excréteur de la vésicule biliaire
20	gall bladder	vésicule biliaire

STOMACH

ESTOMAC

22	cardiac orifice	cardia
23	fundus	grosse tubérosité de l'estomac
24	pylorus	pylore
25	small curvature	petite courbure de l'estomac
26	great curvature	grande courbure de l'estomac
27	pancreas	pancréas
28	duodenum	duodenum
29	jejunum	jejunum
30	ileum	iléon

LARGE INTESTINE

GROS INTESTIN

32	caecum	appendice caecal
33	vermiform appendix	appendice vermiculaire
34	ileocaecal valve	abouchement de l'intestin grêle

COLON

COLON

35	ascending colon	partie ascendante du côlon
36	transverse colon	partie transversale du côlon
37	descending colon	partie descendante du côlon
38	sigmoïde colon	sinuosité en forme d's

